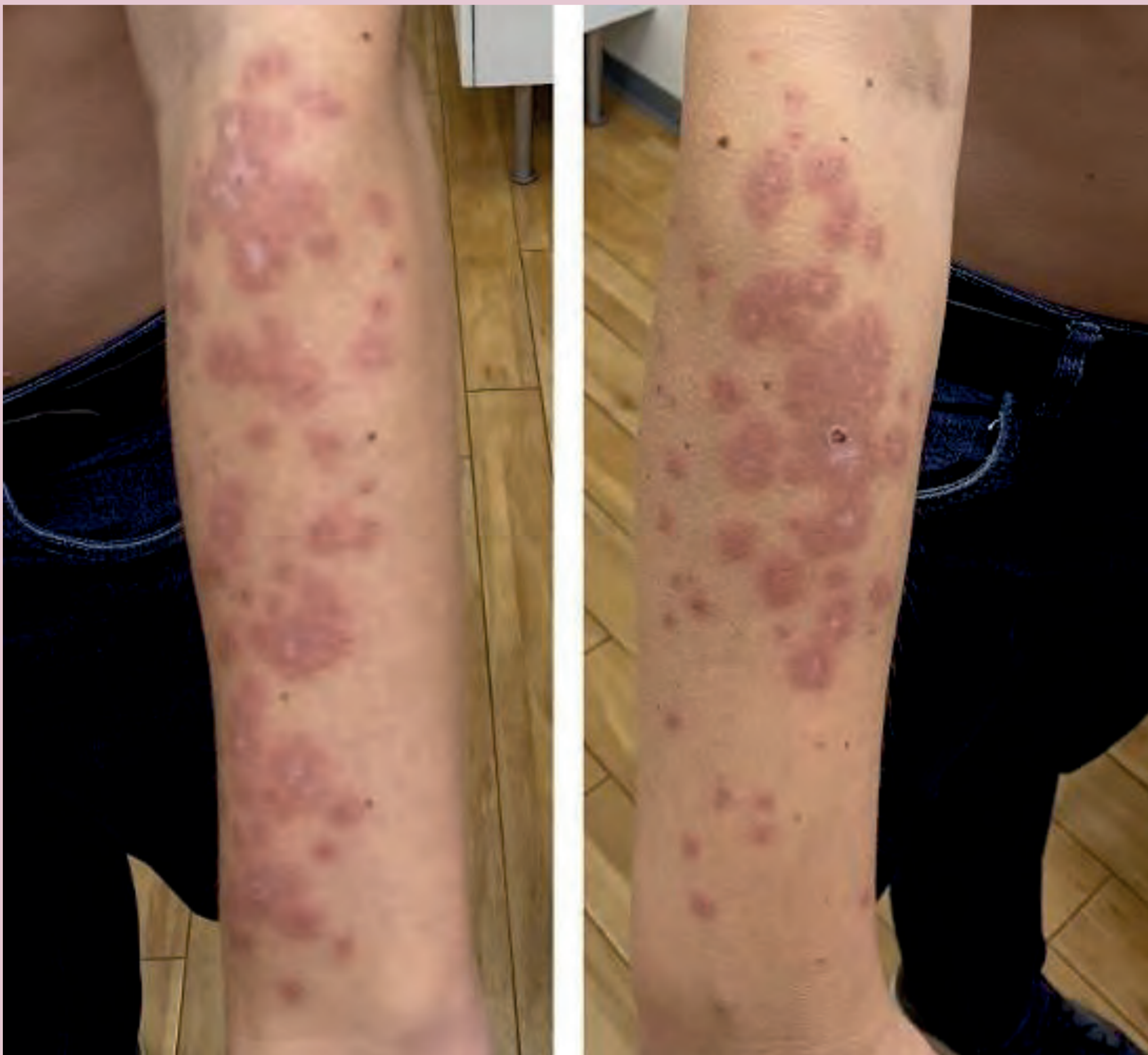
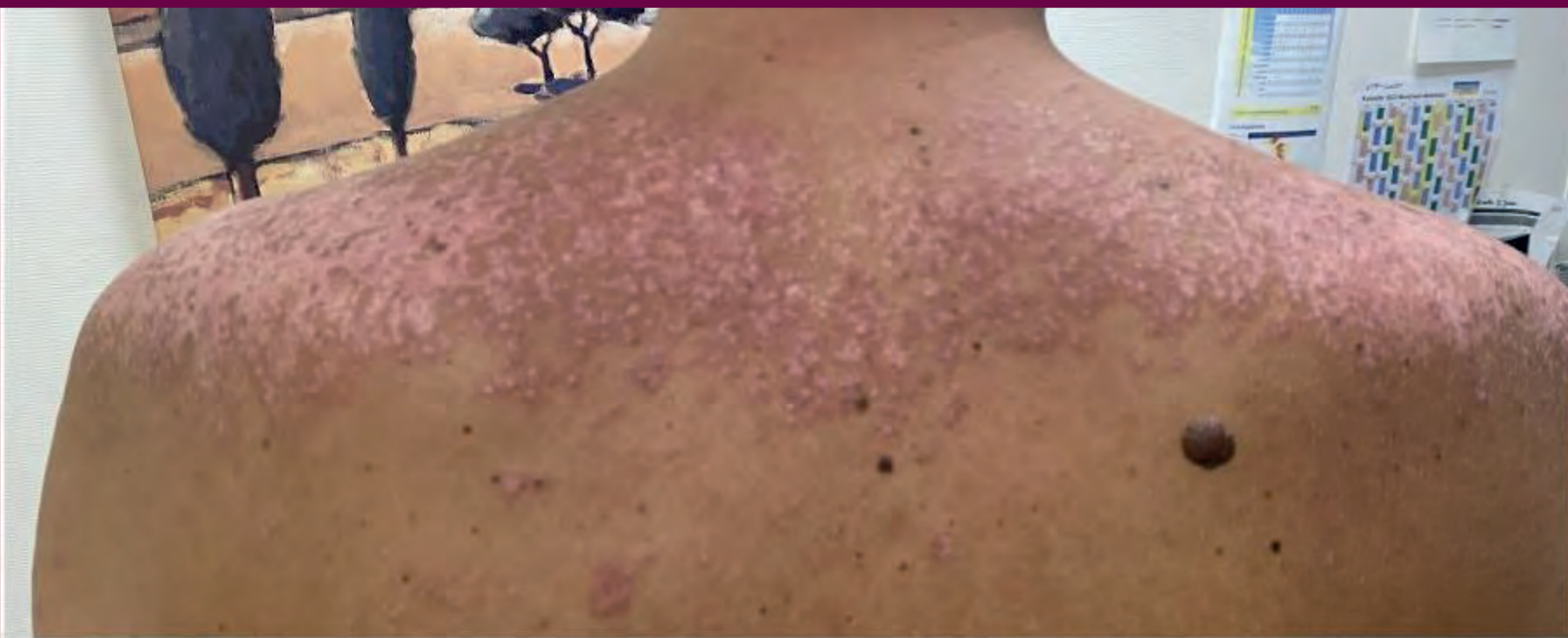
Rowell-Syndrom nach einer Herpes-simplex-Infektion und prolongierter Sonnenexposition

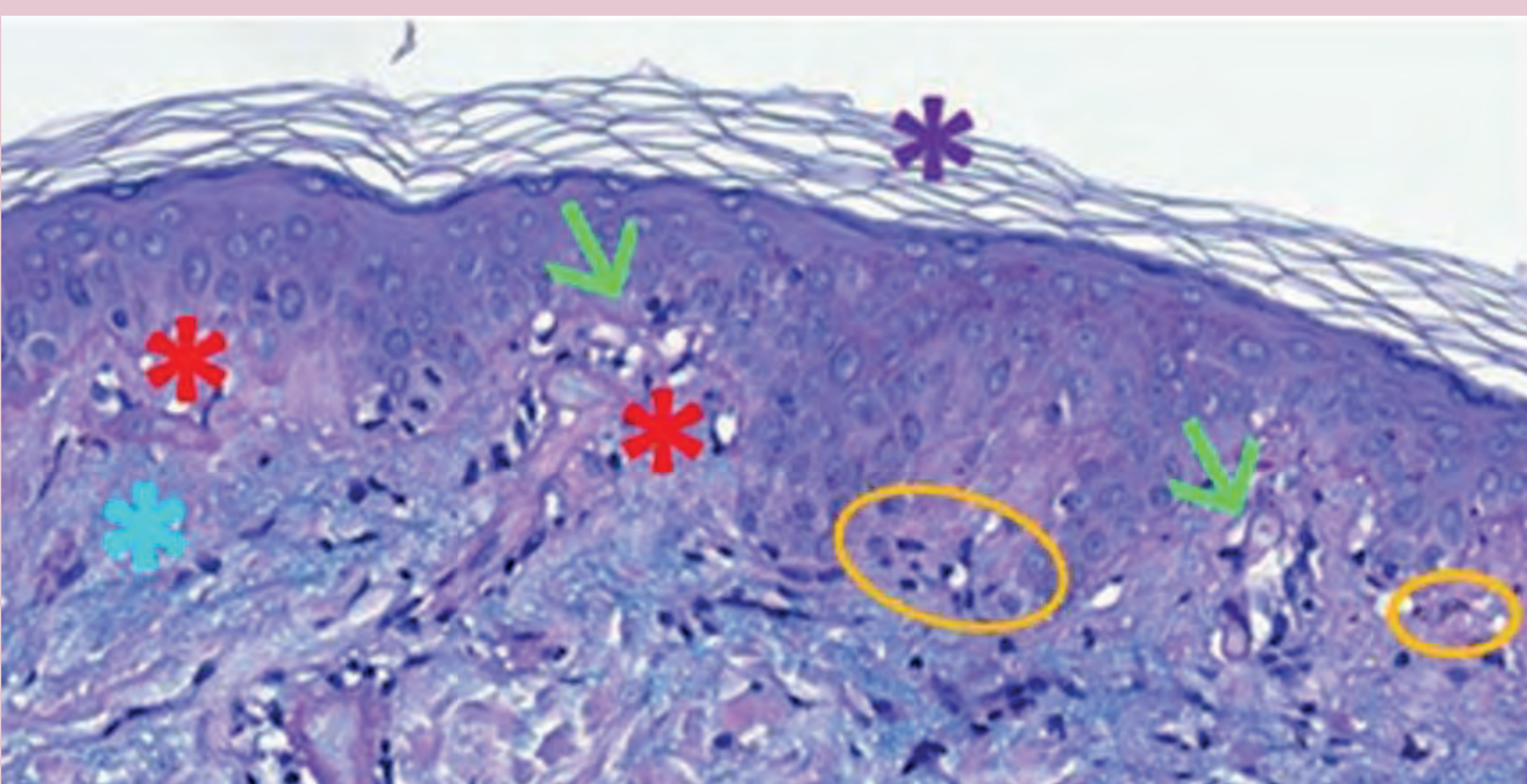
Palacio A, Medrano K, Majores M, Uerlich M, Bierhoff E, Bonness S, Reinhold U ■ MVZ Dermatologisches Zentrum Bonn

Wir berichten über einen **43-jährigen Mann**, der seit drei Wochen unter allgemeinem Unwohlsein und **Hautveränderungen am Rumpf und an den oberen Extremitäten** litt. Die Symptome traten zu Beginn seines Urlaubs in der Dominikanischen Republik nach **Sonnenexposition** ohne Sonnenschutzmaßnahmen auf. Der Patient nahm **keine Medikamente** und hatte **keine bekannten Krankheiten** außer einer unklaren, stressbedingten **Alopezie**, die gut auf topisches Minoxidil und Betamethason reagierte. Blutuntersuchungen zeigten **Leukopenie**, erhöhte Leberwerte, erhöhtes C-reaktives Protein (CRP), **positiven Rheumafaktor**, **hohe Titer ANA-Antikörper mit gesprenkeltem Muster** sowie **positive Anti-SSA/Ro-, Anti-SSB/La-, Anti-U1-RNP- und Antiphospholipid-Antikörper**. Anti-dsDNA und Anti-Sm waren negativ. **IgG-Antikörper gegen HSV-1** wurden nachgewiesen.

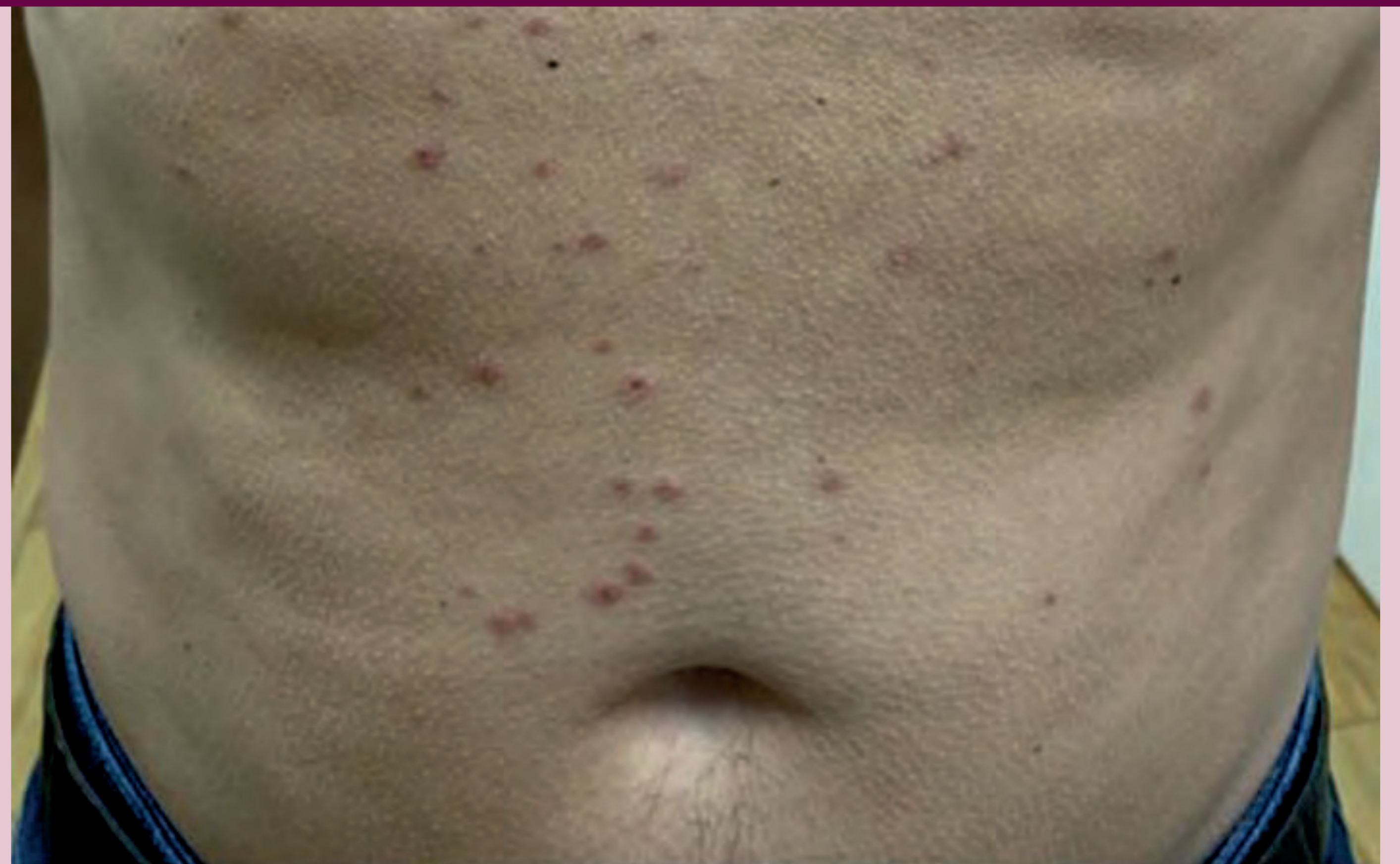Subakut kutaner Lupus erythematoses (SCLE)



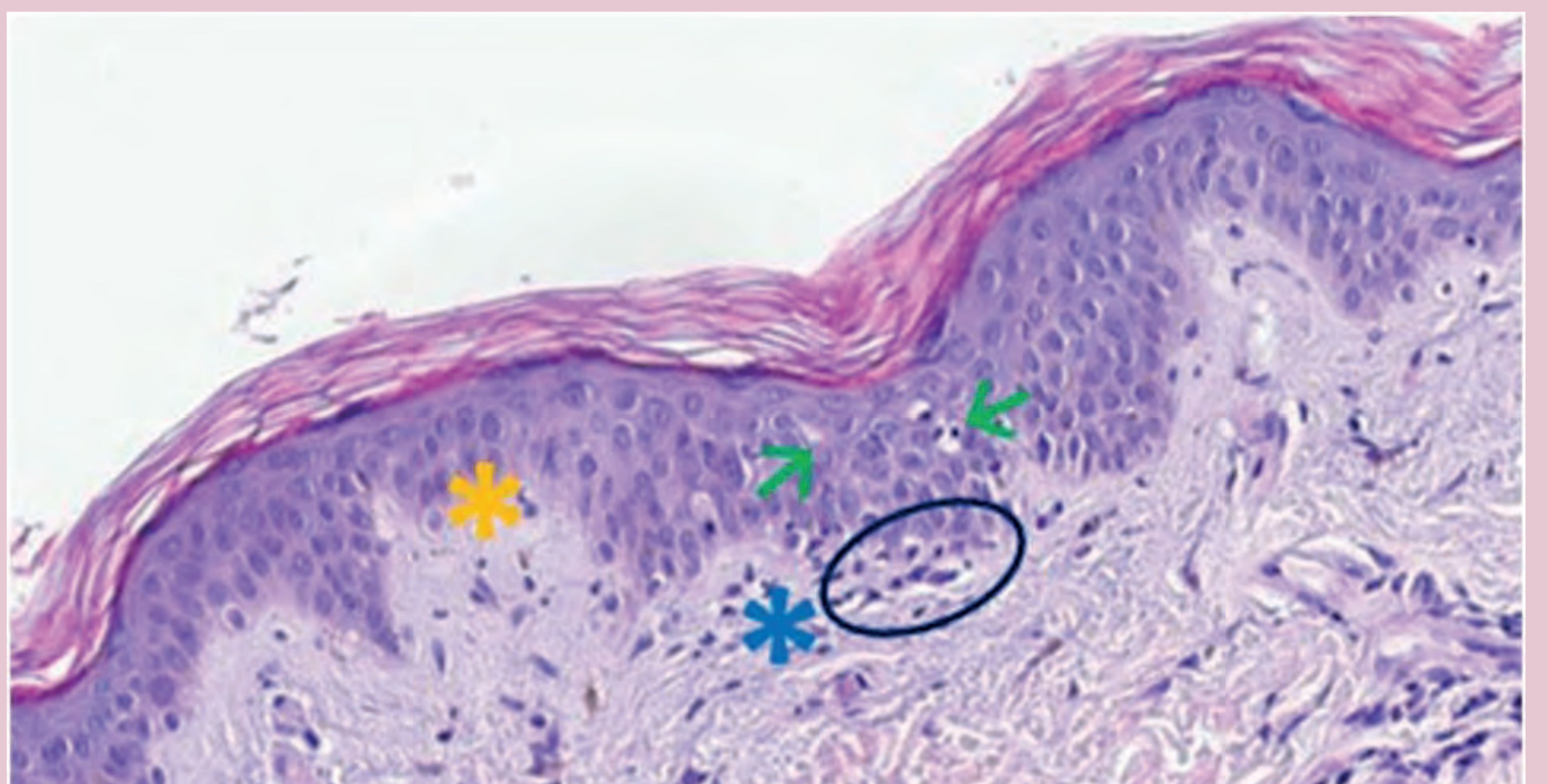
Die körperliche Untersuchung zeigte **annulären Plaques mit erythematösen bis violetten Rändern und zentralem Blasen** an den oberen Gliedmaßen und im oberen Drittel des Rückens. Einige Plaques zeigten ein **polyzyklisches Muster**, besonders an beiden Unterarmen, dem linken Oberarm und dem Rücken. Dies korrelierte mit einem **subakut kutanen Lupus erythematoses (SCLE)**, durch Sonnenexposition ausgelöst.



Erythema exudativum multiforme (EEM)



Zusätzlich fanden sich **1-4 mm große erythematöse Papeln mit zentraler Blasenbildung** auf Brust und Bauch, die symmetrisch verteilt waren. Der Patient berichtete auch von ähnlichen Hautveränderungen an Handflächen, Fußsohlen und Wangen während des Urlaubs. Ein **Schorf an der seitlichen Unterlippe**, der anamnestisch mit kleinen Bläschen begann, unterstützte die Diagnose eines **Erythema exudativum multiforme** aufgrund einer **Herpes-simplex-Virus-Infektion**.



▲ Eine Hautbiopsie der Hautläsionen am Bauch zeigte typische Zeichen der Histologie des **EEM**: **Vakuolisierung der Epidermis** (grüne Pfeile), **Zerstörung der Basalmembran** (gelbes Sternchen), **lichenoide Entzündung mit lymphozytärer Infiltration** (blaues Sternchen) und **apoptische Keratinozyten** (blauer Kreis).

◀ Hautbiopsien der Hautläsionen am Nacken und an den Unterarmen waren kompatibel mit der Histologie eines **SCLE**: **Hyperorthokeratose** (lila Sternchen), **Interface-Dermatitis mit dichter lymphozytärer Infiltration** (rote Sternchen), vakuoläre **Degeneration der Basalschicht** (grüne Pfeile), **dyskeratotische Keratinozyten** (orangene Kreise), **subkutane Muzinablagerungen** (blaues Sternchen).

Das **Rowell-Syndrom** ist eine seltene Erkrankung, die Manifestationen der **EEM und LE kombiniert**. Zeitouni et al. haben die diagnostischen Kriterien neu definiert. Zu den Hauptkriterien gehören: (1) LE (systemisch, diskoid oder subakut kutan), (2) EEM-ähnliche Hautläsionen und (3) ANA mit gesprenkeltem Muster. Die Nebenkriterien sind: (1) Frostbeulen, (2) positive Anti-SSA/Ro- oder Anti-SSB/La-Antikörper und (3) positiver Rheumafaktor. Die Diagnose wird gestellt, wenn alle Hauptkriterien und mindestens ein Nebenkriterium erfüllt sind. Prognose und Behandlung entsprechen denen von EEM und LE, wobei gute Ansprechen auf orale Kortikosteroide, Azathioprin, Cyclosporin, Dapson, Antimalariamittel und Methotrexat berichtet wurden.